

Historical Perspective

Modern invasive cardiology is dedicated to catheter-based diagnosis of cardiovascular disease. It encloses right and left cardiac catheterization, selective coronary angiography, aortography and levography and was introduced in Switzerland in 1963 by **A. Essinger**, an invasive radiologist working at the cantonal hospital of Lausanne.

Interventional cardiology focuses on therapeutic cardiovascular procedures, such as coronary artery angioplasty. Modern interventional cardiology is born in Switzerland with the successful development of plain (old) balloon angioplasty by **A. Grüntzig**, on September 16, 1977 at University Hospital, Zurich, as well as the upgrading of the technique with the begin of intracoronary stent by Medinvent in cooperation with **U. Sigwart** in Lausanne in 1986.

The Working Group (entitled "PTCA and Fibrinolysis") was built in 1982 by U. Sigwart upon request by the then president of the Swiss Cardiac Society, Dieter Burkhardt. The annual wintermeeting was subsequently created in 1992 by JJ. Goy.

Since then tremendous progress has been made in improving diagnostic and interventional material, and antithrombotic therapy resulting in safer and superior procedural success. The improved results with percutaneous coronary intervention (PCI) over time were associated with expansion of the indications of PCI.

In 2010, more than 42,000 coronary angiograms and 20,000 PCIs were performed in Switzerland by 180 invasive and/or interventional cardiologists, which made the highest density of operators in Europe.

Axel Essinger

Cher Jean-Jacques,

En fouillant bien les fonds de tiroirs, j'ai trouvé quelques tous vieux documents. Voici ci-après quelques données sur l'introduction de la coronarographie à Lausanne :

C'est après avoir appris le cathétérisme cardiaque d'abord au Stanford Medical Center à Palo Alto Californie (H.L. Abrams MD) puis au Sahlgrenska Sjukhuset à Gothembourg en Suède (Prof. Kjellberg) qu'en août 1963, à Lausanne, a été mis en œuvre la technique de Seldinger pour le cathétérisme cardiaque gauche + droite + transseptal, ainsi que la coronarographie semi-sélective développée dès 1962 en collaboration avec Sven Paulin.

Pour l'époque (il y a près de 50 ans) la coronarographie semi-sélective a donné de bons résultats, surtout que je ne disposais, au début, pas d'amplificateur de brillance.

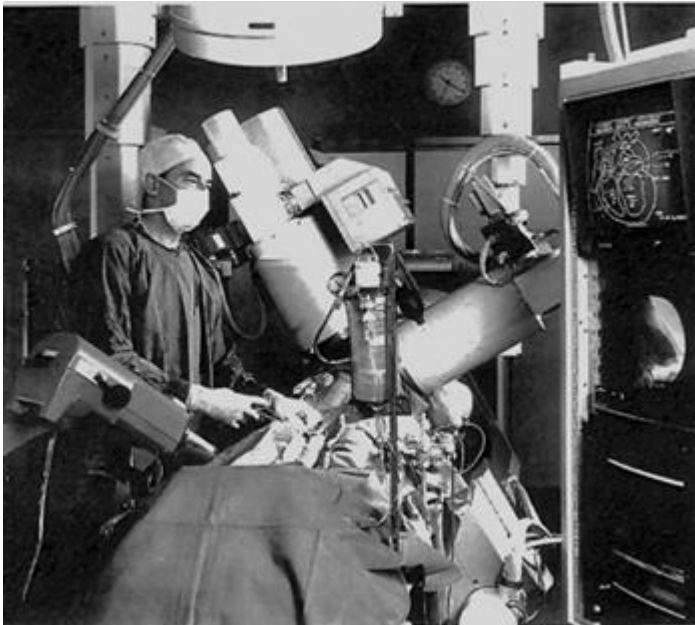
Les examens étaient réalisés à l'aveugle sur un chargeur de films à rouleaux, dont sont tirés les quelques documents que je t'envoie.

Dès 1964, alors que les pontages aorto-coronariens n'existaient pas encore, des cathétérisme sélectifs des coronaires ont été réalisés dans un but thérapeutique !!! Dès 1967, nous avons complété les angios semi-sélectives par des coronarographies sélectives, d'abord selon la technique de Bourasso, puis de Judkins. Toutes les sondes étaient fabriquées et façonnées sur place à partir de rouleaux de polyéthylène ou de téflon. Avec les années, l'artisanat a totalement disparu !

Alors bonne chance pour le site de cardiologie interventionnelle, et merci de m'y faire figurer.

Bien cordialement


Axel Essinger



Andreas Roland Grüntzig

Andreas Roland Grüntzig was born in Dresden, Germany, in 1939 and died in a plane crash in the United States in 1985. In his short life he invented a number of medical techniques and changed cardiology for ever with one. Percutaneous transluminal coronary angioplasty (**PTCA**), or percutaneous coronary intervention (**PCI**) as it is called today, was not the first catheter-based invasive treatment in cardiology. Yet it is the one that created the discipline called interventional cardiology, meaning catheter-based therapy for coronary or structural heart disease. Electrophysiology should be but is not subsumed under this heading. On September 16, 1977 Dölf Bachmann, a 38-year-old salesman, was the world's first patient to undergo PCI. He had a single discrete stenosis in the proximal left anterior descending coronary artery and unstable angina. Andreas Grüntzig had been looking for a straightforward case like that for almost 3 years. Coronary angiography at that time period was only done in patients with advanced and drug refractory symptoms and almost invariably multivessel disease with impaired left ventricular function was found. The procedure went well and neither an abrupt closure (later occurring in 7% of balloon angioplasties) nor a restenosis (problem in about 35% of balloon angioplasties) occurred. The patient, an age-mate of Grüntzig is celebrating his 72nd birthday in 2011 and enjoys excellent health. He needed one additional PCI in another place in 2000.

Andreas Grüntzig met support at the University Hospital of Zurich by a pioneer in his own right, Åke Senning, and his right arm, Marko Turina. He was far less supported by the cardiologists or the internists, his superiors. This slowed down the development of the technique considerably and finally led to Grüntzig's frustration, resignation, and emigration to the United States. There he was welcomed enthusiastically and equipped with all he needed to join the boom of PCI that had already started in many places, save Zürich. The balloon and its accessories, the guidewire and the guiding catheter, have seen significant improvement but in principle stayed the same and are still the backbone of the procedure. The stent and only the stent significantly has improved the potential of PCI. In a way, the interest, doctors, industry, and media invested into PCI also has been the midwife to other pivotal and common interventional therapies in cardiology (not to mention other specialties) such as percutaneous valve interventions, percutaneous shunt closure, and ablation therapies.



Åke Senning (left) and his protégé Andreas Roland Grüntzig in the late 70ies

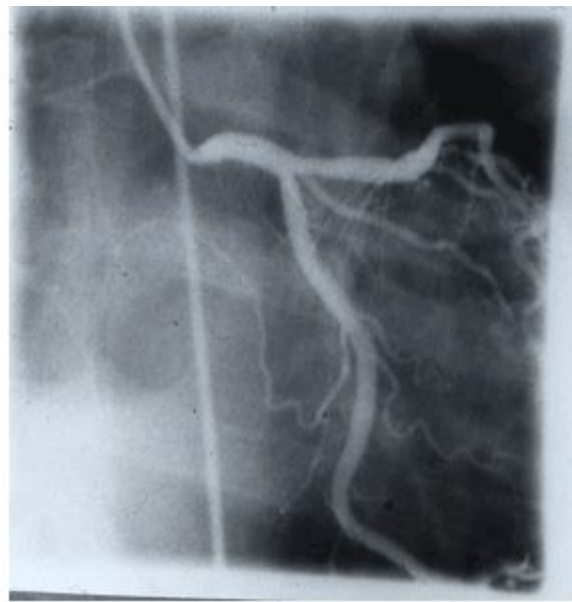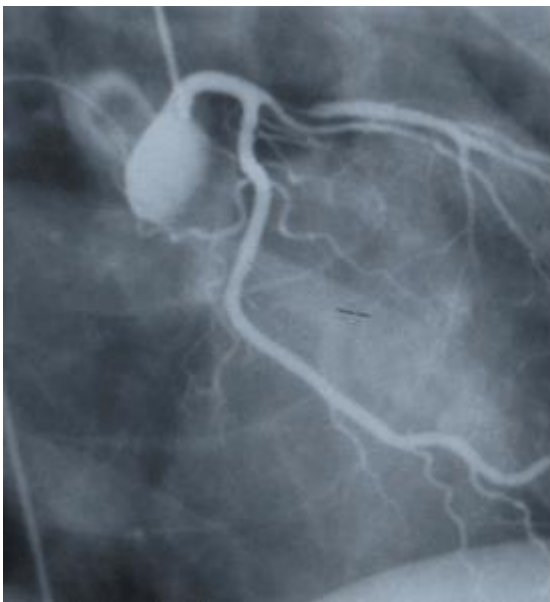
Ulrich Sigwart

Le Professeur Ulrich Sigwart commença son activité de cardiologue à Lausanne en 1979 au sein de ce qui était encore l'hôpital cantonal universitaire.

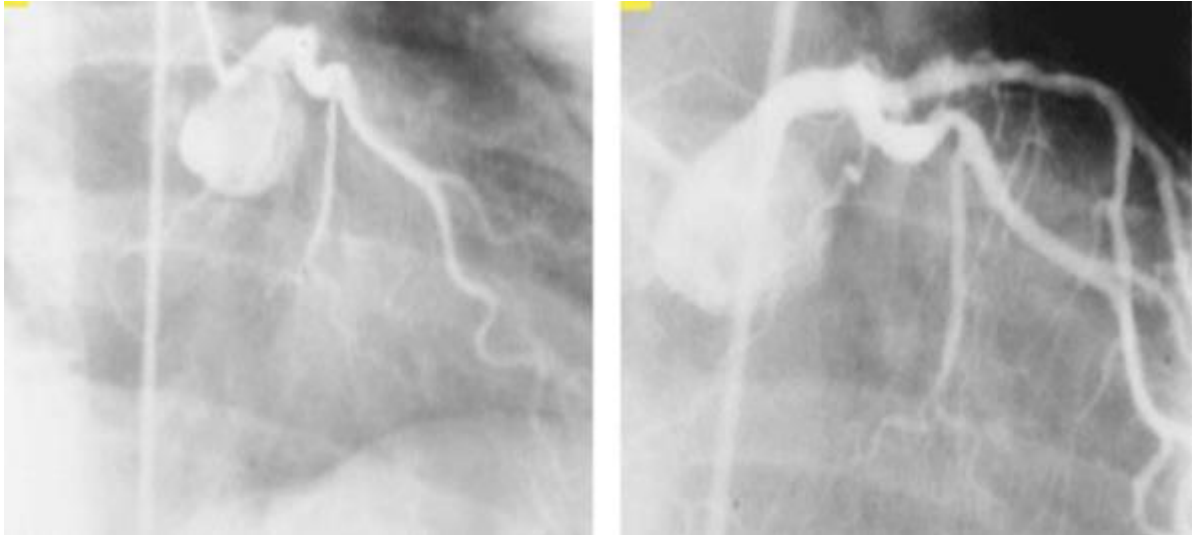
Né en Allemagne en 1941 il est issu d'une famille de philosophes, docteurs et théologiens. Une rue porte d'ailleurs le nom de l'un de ces ancêtres à Tübingen. Après des études de médecine à Fribourg en Brisgau et à Bâle il termina son internat de médecine interne à Lörrach. Il émigra ensuite aux USA et travailla comme médecin-assistant (*resident*) au Framingham Union Hospital (Framingham, MA) et c'est à Houston (TX) qu'il effectua sa spécialisation de cardiologie (*fellowship*). Il revint en Europe dès 1973 tout d'abord à Zurich (Prof. W. Rutishauser), puis en Allemagne à Bad Oeynhausen pour démarrer un programme de cardiologie invasive. Il a été actif dans le développement et l'utilisation des ordinateurs en cardiologie et en salle de cathétérisme cardiaque. Après quelques années, il fut recruté par le Prof. JL Rivier pour développer l'activité de cardiologie invasive à Lausanne. C'est au cours de cette période d'activité lausannoise - entre 1979 et 1989 - qu'il publia la majorité de ses travaux traitants de l'étude de l'ischémie myocardique et de l'hémodynamique (1). C'est également au cours de cette période qu'il développa l'angioplastie coronaire et joua un rôle de pionnier en développant le concept de stent coronarien. Après quelques travaux chez l'animal, les premiers stents furent implantés chez l'Homme en 1986 (2,3) dans le but premier de prévenir la resténose. Bien que l'opposition de la communauté médicale eût été farouche, ceci n'ébranla point la conviction d'Ulrich Sigwart. Malgré tout, et en dépit d'un taux non négligeable de complication, il persista à croire en cette technique; l'avenir lui donnera raison. C'est également au cours de son activité à Lausanne qu'il aura l'idée d'occlure la première branche septale pour traiter la cardiomyopathie obstructive en diminuant le gradient de la chambre de chasse. N'ayant pas obtenu l'aval de la commission d'éthique il dut attendre d'être à Londres pour développer cette technique et traiter les 3 premiers patients en 1994 (5).

Plusieurs prix récompensent son activité scientifique et son inventivité, tels que le prix de la Société Européenne de cardiologie, le King Faisal International Prize et le Maseri-Florio International Award from the American College of Cardiology.

En 2001 Ulrich Sigwart quitte le Royal Brompton Hospital de Londres pour reprendre la chaire de cardiologie des Hôpitaux Universitaires de Genève (HUG). C'est là qu'il va exercer jusqu'à sa retraite en 2006. Depuis lors, il consulte toujours dans son cabinet à la Clinique de La Source à Lausanne et poursuit une activité de consultant à Londres.



Restenotic lesion on the left treated with the "Wallstent" in 1986.



Angiography of the first patient who received a stent to treat acute vessel closure (on the left) following coronary angioplasty. Result on the right panel. This patient is still alive 25 years later and is doing well.

References

1. Sigwart U, Grbic M, Payot M, Goy J-J, Essinger A, et al.: Ischemic events during coronary artery balloon occlusion. In: Rutishauser W, Roskamm H, eds. *Silent Myocardial Ischemia*. Berlin: Springer-Verlag; 1984; 29–36
2. Sigwart U, Puel J, Mirkovitch V, Joffre F, Kappenberger L: Intravascular stents to prevent occlusion and restenosis after transluminal angioplasty. *N Engl J Med* 1987;316:701–706
3. Sigwart U: Drug eluting stents: some thoughts from old Europe. *Am Heart Hosp J* 2007;5:135–137
4. Sigwart U, Kaufmann U, Goy JJ, Grbic M, Golf S, Essinger A, Fischer A, Sadeghi H, Mirkovitch V, Kappenberger L. [Prevention of coronary restenosis by stenting](#). *Eur Heart J*. 1988;Suppl C:31-7.
5. Sigwart U: Non-surgical myocardial reduction for hypertrophic obstructive myocardial infarction. *Lancet* 1995;346:211–214